

人工股関節置換術 (THA) のロボット手術について

時任 毅 時任整形外科

(2001年、第2回博多リウマチセミナー)

I] 医療支援ロボットに期待されること

- 1) より安全で正確な診断と治療の実現
- 2) 医療従事者の安全確保
- 3) より人間的な医療環境の実現
- 4) 医学教育の支援

以上から医療従事者の負担を軽減し、その時間や労力を患者に対するより人間的なケアにまわせることができる。

II] ロボドック (ROBODOC) 開発について

1986年：米国IBM社のトーマスワトソン研究所とカリフォルニア州立大学デービス校にて、THA支援ロボットシステムの開発が始まる。

1994年：ドイツで市販が始まる。米国ではFDAの関係で、現在治験の段階。

2000年：ドイツで4000例の症例にたいして、ロボドックでTHAが施行される。

III] ロボドック手術システムの構成と換作法

1) オートドック (ORTHODOC) 術前手術計画用ワークステーション (図1)

手術前に患者の大腿骨の大転子部と大腿骨顆部に麻酔下に、チタン製スクリュー (ロケーターピン) を刺入留置し (図2)、股関節部と膝部のCTを撮像する。ロケーターピンは術前計画中与THA手術施行中の三次元空間内で、ロボットの位置と方向認知のための基準点をロボドック手術支援システムに認識させる。

CTデータを各冠状面、矢状断面、横断面のほか三次元モデルで描出し、髓腔にフィットするステムのデザインとサイズをインプラントライブラリーから選択し、設置計画をたてる (図3)。これが次に述べるロボドック手術アシスタントへの入力情報となる。



図1 オートドック




図2 ロケーターピン (矢印が刺入部)

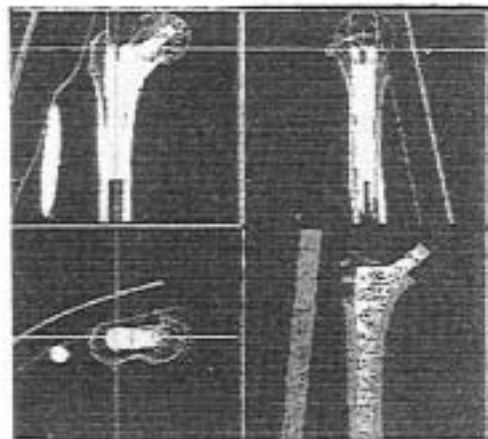


図3 3次元モデル画像

2) ロボドック手術アシスタント (図 4)

手術ロボットはドレープをかけられ、清潔なカッタードライブとボールプローブがインストールされる。術者は股関節を露出し、大腿骨頸部骨切りを実施し、寛骨臼リーミングなど通常の手法で手術を開始する。

この後、ロボット手術作業中の大腿骨の動きを防ぐため大腿骨固定装置に大腿骨を固定し、ロボットに対する大腿骨の動きを検出する安全機能のボーンモーションモニターをインストールする。カッタードライブにボールプローブを取り付け、ボールプローブを術者が手でロケーターピンに接触させることで、ロボットの方向づけを行う。そしてボールプローブを外して、ドライブアッセンブリに選んだカッター (MIDAS REX) を取り付け、掘削を開始する (図 5)。掘削中手術部位においてロボットは、血液と骨破片を流したり、掘削機器により発生する熱を抑えるため、カッター周辺を持続洗浄する。掘削中はモニターに大腿骨髓腔の画像が表示され、術者は手術ペンダントのボタンを押す事で、何時でも手術を停止することができる。掘削が完了したら、ロボットはさげられ、術者がインプラントを挿入し、ロケーターピンを除去し、通常の方法で手術を終了する (図 6 A,B)。



図 4 ロボドック




図 5 ロボドックにて掘削中、下図がカッター

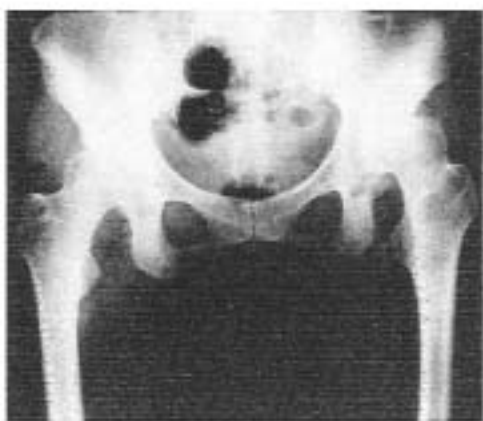
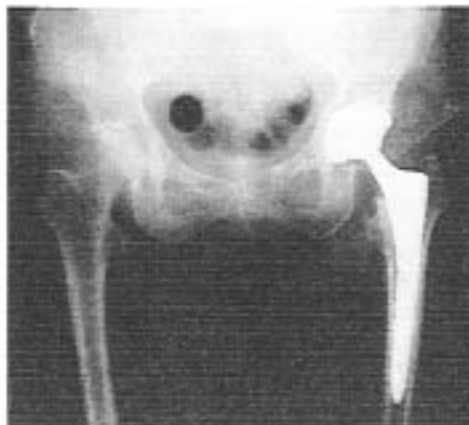
図 6A 53才女性、左変股症、術前



B 術後、最適なインプラントが挿入されている

Ⅳ】米国多施設臨床試験およびヨーロッパでの臨床使用の成績

- 1) 米国における2年間の人工股関節臨床試験において、ロボドック使用 71 関節および徒手のブローチ 65 関節のグループ間の比較では同様の Harris Hip Score と SE-36QOL 評価結果を示した。ロボドックグループでは装置の誤作動や、術中骨折を含む装置関連の合併症はなく安全であったが、手術時間と附随する血液喪失量は増加した。X線学的評価ではロボドックにおいて、非常に優れた適合性、充填性、設置性、方向性を認めた。Engh の X線学的 Stability 評価ではロボドックでは1例、徒手のブローチでは2例に stable fibrous ingrowth があつた以外は全例 bone ingrowth と判定された。
- 2) フランクフルト労災病院にて 4000 例以上のロボドック手術が行われているが、術中骨折の報告はまだ1例もない。フランクフルト労災病院の報告では徒手のブローチに比して高い Harris Hip Score を得た (91.5 vs 43.7)。また術直後から全荷重が可能であるとしている。

Ⅴ】股関節手術でのコンピューターナビゲーション

THA では、脱臼、ゆるみ、関節嚢動面の摩耗などの合併症を減じるためには、カップやステムの正確な 3 次元的位置が重要である。術中に 3 次元センサーを用い、術前の CT 画像と対応させることで、手術器具の位置と方向をリアルタイムに術前 CT 座標系で表現された 3 次元モデル上で表示することができ、正確で安全な手術操作が可能となる。

手術場では、Optotrak カメラを設置し、赤外線発光ダイオード (LED) マーカーをモニタリングしながら、術中の骨盤と大腿骨の動きを追跡する (図 7 A,B)。手術中はモニター上にカップやステムの設置状態をリアルタイムに表示し測定し、最適なインプラントの設置位置や脚長差を獲得できる (図 8 A,B 図 9)。




図 7A マーカーの付けられた手術用具

- 1) 骨表面の計測点取得に用いる Optotrak ペングローブ
- 2) カップ設置器具
- 3) ステム設置器具

図 7B 術中計測しているところ

- 4) 骨盤トラッキング用マーカー
- 5) 大腿骨トラッキング用マーカー

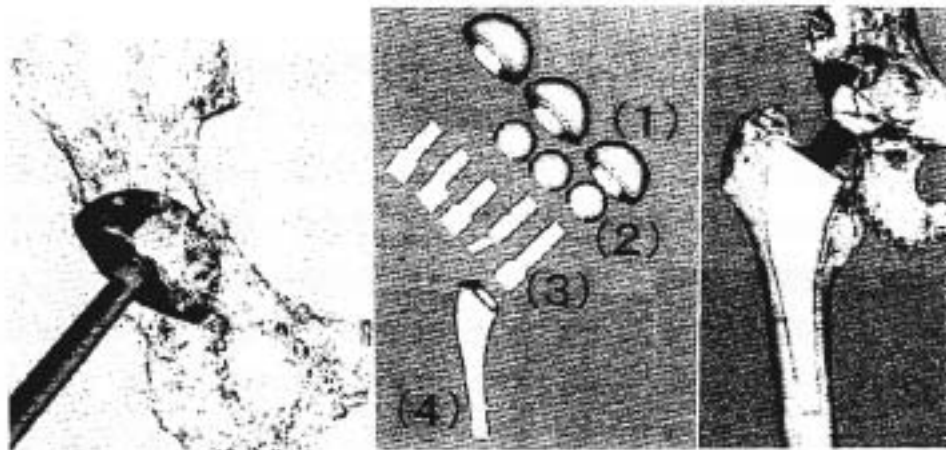


図 8A THA におけるカップ位置

図 8B モジュラー人工関節部品と設置例

- 1) カップ、2) ヘッド、3) ネック、4) ステム

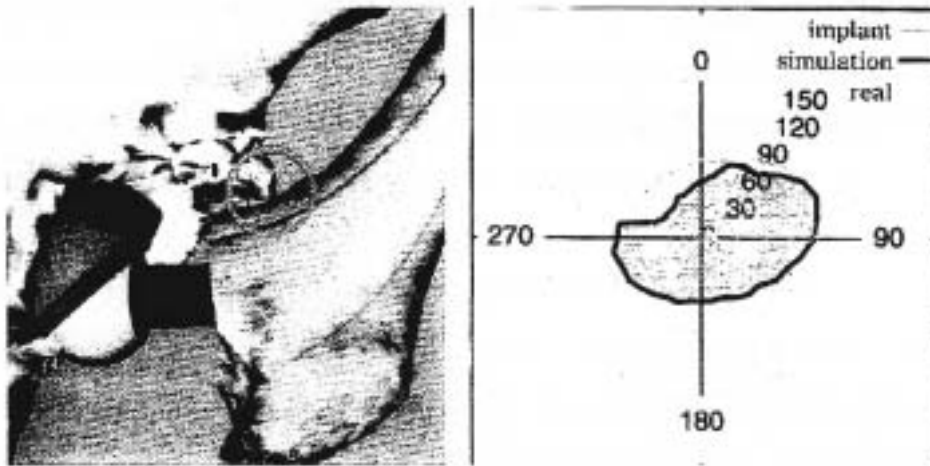


図9 股関節可動範囲の術中シミュレーションを行うことでインピンジがわかる

VI] まとめ

ロボットシステムの大きな利点は術前計画が最高の正確さをもって実行されることにある。また人工膝関節置換術においてはまだはっきりとしたデータはでていないが、正確な解剖学的位置にインプラントを設置でき、かつ手術器械が大幅に省略され、髓内リーミングをしないことで静脈血栓の危険性を減らすことができるとされている。現在ロボットは大変高価であり cost-effectiveness の問題が大きい。しかし近い将来には手術に名人芸が要求されることがなくなり、サイズの合わないインプラントや、骨切りやリーミングの価値外などがない正確な手術が、ロボットを利用して一般に行われるようになるであろう。

【文献】

- 1) Bargar WL et al ; Primary and revision total hip replacement using the Robodoc system. Clin Orthop 354 : 82, 1998.
- 2) 菅野 伸彦 : ロボット手術. 整形災害外科 43 : 1333, 2000.
- 3) 佐藤 嘉伸 他 : 股関節手術におけるナビゲーションシステム. 手術54 : 1769, 2000.
- 4) Integrated Surgical System HomePage : <http://www.robodoc.com/>